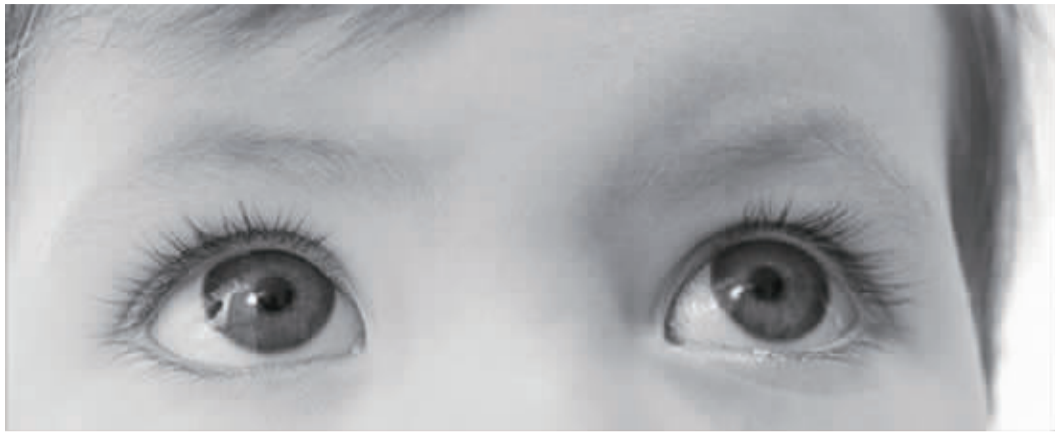




专家访谈

专家解析 新生儿泪囊炎及其治疗



专家简介

郭素梅,女,主任医师,美容科主任。1990年6月毕业于新乡医学院医疗系,大学本科,学士学位。先后到上海九院、北京同仁进修眼部美容整形、斜视弱视。参加韩国曹仁昌举办失败眼脸手术修复及韩式小切口重睑学习班。开展了大量双眼皮、眼袋、提眉、开眼角手术;上睑下垂、小睑裂综合征矫正、先天或后天眼睑畸形修复及眼部微美容治疗等。

新生儿泪囊炎是一种非常常见的婴幼儿先天性眼病,也是小儿眼科常见病,多发病。表现为婴儿的眼睛经常是泪汪汪的。在婴儿的眼睛里有许多脓性分泌物流出,发病时间可早可晚,有的是出生后第一天就有症状,有的是一周后或一个月以后出现。

新生儿泪囊炎的原因

新生儿泪囊炎是由于鼻泪管下端的胚胎残膜没有退化,阻塞鼻泪管下端,导致泪液和细菌滞留在泪囊内,引起继发性感染所致。约有2~4%足月产婴儿有此种残膜阻塞,但绝大多数残膜可在生后4~6周内自行萎缩而恢复通畅。因骨性鼻泪管发育不良、狭窄所致者较为少见。

正常分娩时,婴儿由于受到母亲产道的挤压,其鼻泪管末端的瓣膜会破裂,使得鼻子和眼泪之间的通道畅通。但是,有些婴儿出生时鼻泪管末端的瓣膜没有破裂,导致眼泪无法通过鼻腔排出。由于眼泪没有了出口,只好在泪囊中越积越多。事实上,这些积得满满的泪液,是细菌滋生的温床,细菌在里面尽情繁殖,最终形成一脓包。如果里面繁殖的病菌毒性比较强,如金黄色葡萄球菌,形成的脓肿会穿破婴儿的泪囊,跑到周围的组织中去,这时婴儿不仅眼泪多,还会出现眼屎多、内眼角下方鼻根处又红又肿的情况,这就是急性泪囊炎。如果治疗不及时,泪囊化脓后甚至会烂穿皮肤表层,形成泪囊瘘。

近年来,新生儿泪囊炎的发病率一直呈明显上升趋势。这可能与剖腹产分娩比率居高不下有关。剖腹产婴儿没经过产道挤压,鼻泪管末端的瓣膜更容易保持完好无损的状态,更容易导致新生儿泪囊炎的出现。

新生儿泪囊炎早期有三大症状:流泪,大量的眼屎,眼睑湿疹(泪液里有感染的东西,刺激眼睑皮肤,产生湿疹)。婴儿出生后1~2周,发现泪囊部有肿块,有弹性,没有红、肿、压痛等急性炎症表现,偶尔可引起急性泪囊炎

的症状。

新生儿泪囊炎的危害

一旦泪囊炎激发感染,炎症反复刺激会造成孩子的急性泪囊炎、眶蜂窝织炎,甚至形成严重的泪囊瘘。不但患儿非常痛苦,以后还会造成孩子面部的瘢痕,影响孩子的一生。

新生儿泪囊炎治疗前的注意事项

这种病有一部分是可以自愈的,不是说全部是需要手术治疗的。

目前先天性泪囊炎发病率稍高,只要家长注意观察婴儿双眼就可以发现。有溢泪、眼屎多,请到医院就诊,越早治疗效果越好。

在出生10天以内的婴儿群体中,新生儿泪囊炎发病率达0.3%~0.5%。早期在泪囊区加压按摩,对新生儿泪囊炎具有积极的治疗作用。

泪囊区加压按摩法——按摩前,操作者洗净双手,剪指甲。新生儿仰卧位,由另一人固定头部和四肢。操作者由鼻根部泪囊区顺鼻翼向下推挤。注意用力均匀,既要有一定力度,又不要力量太大损伤皮肤。按摩结束后,可以按医嘱滴抗生素眼药水。

点眼药水时应轻拉下眼皮,滴入1滴眼药水。注意药瓶不宜举得过高,防止药水滴入时刺激眼睛。但也不能举得太低,以防瓶口触及眼睛,一般1~2cm为宜。滴药后药液溢出,可用清洁干棉球或干净的面巾纸拭去,避免用不洁物品擦双眼。

眼药用水用后及时盖上瓶盖,防止污染,并保存在阴凉处。

新生儿泪囊炎的治疗方法

中医疗法

向下挤压泪囊法:患儿仰卧后,家长将其头部固定,用一手压住内眦部,另一手自泪囊头向下挤压泪囊,2~3次/天,并以抗生素及鱼腥草滴眼液点眼,2周后复诊,治疗4周无效者采用加压冲洗法。

加压冲洗法:患儿仰卧,头部固定。眼局部点1.4g/L倍诺喜2滴,表面麻醉后,将冲洗针头插入下泪管内,同时压住上泪小管,然后用力推入鱼腥草滴眼液+地塞米松注射液(鱼腥草滴眼液2mL+地塞米松注射液2.5mg)的混合药液,使药液冲破阻塞的先天性残膜而使泪道得到通畅。若加压冲洗法仍无法使泪道通畅者,采用泪道探通冲洗法。

泪道探通冲洗法:仰卧位,将头及肢体固定,眼局部点1.4g/L倍诺喜2滴以表面麻醉,下泪点大小可先行扩张泪点后再用7号牙科冲洗针头,针头周围涂眼膏使之滑润后再将针头垂直插入下泪点约1.5mm深,然后将冲洗针头转向与睑缘平行方向,朝内眦部顺泪小管方向用食指指腹轻轻将冲洗针头推进,当触到骨壁时,将针头尾部向上旋转后再向下、向后缓缓进针,深度约2.5~3cm即可。然后将已吸入鱼腥草滴眼液和地塞米松注射液的针管轻轻注入,患者出现吞咽动作后将冲洗针头拔出,隔日再行冲洗。

西医疗法

在家里可以进行保守治疗。一个是泪道按摩,就是泪囊部位的按摩,如囊肿突然消失,表示残膜已被挤破,即告痊愈。如经6个月以上的保守治疗,包括多次按摩仍不见效者,将泪囊区脓液排尽后,可经冲洗及滴用抗生素后再用探针探通,可获得痊愈。如有泪囊周围炎时,应先按照急性泪囊炎处理。第二用抗生素眼药水滴眼,一天按摩5~6次,眼药一天2~3次,这是保守治疗。

保守治疗四个月以上,如果还不管用,有的孩子症状越来越重,这个时候一定要考虑手术。手术分两种,一种是泪道探通手术,对一些比较复杂,年龄比较大的孩子甚至有先天性泪道畸形的孩子,泪道探通手术效果不太好。另外一种手术是泪道插管术,也叫泪道植管术,这类手术是最新的手术。

每天泪汪汪 小心患上泪囊炎

泪囊炎一般表现为慢性和急性两种,而以慢性最常见。急性泪囊炎常是慢性泪囊炎的急性发作,是由毒力强的细菌如链球菌或混合肺炎链球菌等感染所致。泪囊炎是由于患者长时间患沙眼、慢性结膜炎或慢性鼻炎,累及鼻泪管黏膜,造成鼻泪管阻塞。

病因

确切原因至今尚无定论。泪囊炎常继发于邻近组织,如结膜鼻腔和鼻窦的炎症,或一些特殊感染如结核或梅毒等。原发于泪道系统者,原因不清楚。

临床表现

1.急性泪囊炎:一般鼻根部泪囊区皮肤会出现红、肿、热、痛的现象,甚至同侧面部肿胀,有时伴有耳前和颌下淋巴结肿大和压痛,眼部流泪,泪小点处可以伴有脓性分泌物溢出。通常多数患者有慢性泪囊炎病史。

2.慢性泪囊炎:多表现为流泪,眼睛的分泌物较多,挤压患眼泪囊区可以看到自泪小点涌出大量脓性或浆液性的分泌物,患眼泪道冲洗不通畅。

检查

1.血常规检查:急性泪囊炎进行血液常规检查可明确感染的程度和性质。

2.泪囊分泌物的细菌培养及药物敏感试验:明确感染的性质和致病菌的种类,并为药物治疗提供重要参考。

3.病理学检查。

4.CT检查:慢性泪囊炎形成囊肿时,表现为圆形或类圆形囊状水样密度影,脓肿的密度略高于水的密度。强化扫描有不同程度的环形强化。

5.泪囊造影:在冲洗泪道、压迫泪囊后,经泪小点注入20%碘

油或60%泛影葡胺1~2ml,拭去结膜囊残留造影剂,摄正、侧位像,观察造影剂充盈情况。

诊断

1.溢泪,内眦部结膜充血,皮肤常有湿疹。

2.以手指挤压泪囊部,有黏液或黏脓性分泌物自泪小点流出。

3.由于分泌物大量聚积,泪囊逐渐扩张,内眦韧带下方呈囊状隆起。

4.CT检查、病理检查、泪囊造影等有助诊断。

治疗

除去泪囊感染灶,建立鼻内引流通道,为治疗的基本原则。

1.药物治疗:局部滴用各种抗生素眼液,3~4次/天。滴药前挤压排空泪囊内分泌物,药液才能被吸入泪囊;全身用磺胺或抗生素,脓性分泌物可以消失,但不能解除阻塞和滞留,作为手术前的准备。

2.冲洗泪道:为了彻底清除脓性或黏液性分泌物,可以用生理盐水冲洗泪囊脓液。冲洗干净后,再注入0.3~0.5ml抗生素。采用抗生素肾上腺皮质激素和溶纤维素混合液冲洗,对于早期尚无固定形瘢痕的阻塞有较好的疗效。

3.泪道插管术:阻塞部位在鼻泪管处的患者,可以考虑泪道插管手术。先探通泪道,再进行泪道扩张,并置入泪管。

4.泪囊鼻腔吻合术:将局部鼻腔黏膜和泪囊通过手术吻合在一起,建立一个引流泪液的通道。

5.泪囊摘除手术:应根据情况选择其适应症。萎缩性鼻炎、狼疮、结核、梅毒患者,泪囊周围组织炎症或筛窦炎性炎症,恶性肿瘤,角膜炎症,内眼炎,眼外伤等应首先考虑泪囊摘除。(李洪)

医讯

周口市眼科医院引进国际最先进的瑞士ZIEMER飞秒激光设备,全力打造我市唯一一家Z-LASIK飞秒激光治疗近视中心,实现了近视手术进入全程无刀飞秒时代。手术更安全,术后视觉质量更完美。中心由具有数万例准分子激光治疗近视成功经验的一流屈光手术专家及专业医护团队全程保障。治疗近视到周口市眼科医院是您明智而正确的选择。节假日照常上班。

地址:周口市八一一路南段新建路眼科医院四楼

电话:0394-8393967



《心灵视窗》协办单位:周口市眼科医院

新农合定点医院

城市医保定点医院

国家卫生部健康快车白内障治疗中心

中国中医科学院眼科医院协作医院

眼病健康热线:8399747